

**MASTITE BOVINA POR *Prototheca* sp. EM SANTA CATARINA: RELATO DE CASO***BOVINE MASTITIS CAUSED BY Prototheca sp. IN SANTA CATARINA STATE BRAZIL: A CASE REPORT***Adil Knackfuss Vaz<sup>1</sup>, Deolinda Maria Vieira Filha Carneiro<sup>2</sup>, Camila Wolff<sup>3</sup>, William Dick<sup>3</sup>, Aline Mendes Luciano<sup>3</sup>**

Recebido em: 16/03/2005; aprovado em: 11/10/2005.

**RESUMO**

*Prototheca* sp. são algas de distribuição universal e que causam diversas afecções nos animais e no homem. Em vacas leiteiras, podem causar mastite. Neste trabalho, descrevemos o isolamento de *Prototheca* sp. em amostras de leite provenientes de três vacas com mastite crônica, na região do Planalto Sul Catarinense. Trata-se do primeiro relato de mastite por este agente no estado de Santa Catarina. Por ser um microorganismo resistente ao tratamento por antibióticos, a melhor forma de controle da doença consiste em identificar e eliminar os animais infectados.

**PALAVRAS-CHAVE:** *Prototheca* sp., mastite bovina, gado leiteiro.

**SUMMARY**

*Prototheca* sp. are algae with worldwide distribution, responsible for several diseases affecting both animals and man. In dairy cattle, they may cause mastitis. The present work describes the isolation of *Prototheca* sp. from milk samples obtained from three cows with chronic mastitis, in the region of Santa Catarina's South Tableland. This is the first case described of mastitis caused by this agent in the region. Since *Prototheca* sp. is resistant to treatment with antibiotics, the best way of controlling the infection is to identify and eliminate infected animals.

**KEY WORDS:** *Prototheca* sp., bovine mastitis, dairy cattle.

**INTRODUÇÃO**

Os microorganismos do gênero *Prototheca* são

algas sem clorofila, da família Chlorellaceae, unicelulares, de distribuição universal (VARGAS et al., 1998). Sua presença ocorre especialmente em zonas úmidas onde se concentra matéria orgânica (bebedouros, lama, estrume) (COSTA et al., 1996a). Já foram isolados a partir de água do mar, de lagos e rios, da seiva de árvores, de lama, de várias espécies de animais, como suínos, ratos, bovinos, eqüinos, cães e gatos e suas excreções, nomeadamente leite e fezes; inclusive as fezes dos animais podem contribuir para a sua disseminação, podendo eliminar *Prototheca* no ambiente sem evidenciarem sinais de infecção ou de multiplicação endógena (PORE e SHAHAN, 1988).

A mastite por *Prototheca* sp. já foi relatada na Alemanha, Reino Unido, Dinamarca, Israel, Japão, Estados Unidos, entre outros países. No Brasil, foi observada prototecose nos estados de Mato Grosso do Sul, São Paulo, Minas Gerais, Paraná, Pernambuco e Rio Grande do Sul (LANGONI, 1992; BRITO e VEIGA, 1994; GOMES et al., 1997; VARGAS et al., 1998; FILIPSEN et al., 1999; MOTA et al., 1999; GOMES et al., 1999; PLANTA et al., 2004).

Cinco espécies têm sido identificadas usando a técnica de anticorpos fluorescentes, mas discussões recentes indicam que as mastites bovinas são predominantemente causadas por *Prototheca zopfii*. São agentes oportunistas infrequentes que parecem causar doença somente se a resistência do hospedeiro estiver prejudicada, caracterizando uma mastite ambiental geralmente em consequência de manejo inadequado e falta de higiene aplicada aos animais e/ou ambiente (ANDERSON e WALKER, 1988; PORE et al., 1988a).

Em bovinos leiteiros, podem causar mastite crônica, subclínica, resistente ao tratamento com an-

<sup>1</sup> Médico Veterinário, Ph.D. em Imunologia, professor do CAV-UDESC. Laboratório de DOIC. Avenida Luis de Camões, 2090 - Lages, SC - 88520-000.

<sup>2</sup> Médica Veterinária, Esp., Mestranda em Ciências Veterinárias no CAV-UDESC.

<sup>3</sup> Alunos da graduação em Medicina Veterinária CAV-UDESC.

tibióticos. Resulta em um intenso processo inflamatório do úbere, com aumento permanente na contagem de células somáticas, e com conseqüente queda dramática na produção leiteira. O leite apresenta-se aquoso e, algumas vezes, com grumos (BEXIGA, CAVACO e VILELA, 2003). Quartos de úbere com histórico anterior de mastite clínica apresentam um risco maior de infecção, assim como os que receberam tratamentos anteriores com antibiótico.

A mais alta incidência de *Prototheca* ocorre nas primeiras semanas de lactação e principalmente no verão (JANOSI et al., 2001), e há relatos de casos durante o período seco (COSTA et al., 1996b). A presença de mastite por *Prototheca* sp. pode ocorrer tanto na forma esporádica como epidêmica. Propriedades epidemicamente afetadas são relacionadas com condições inadequadas de manejo e higiene (COSTA et al., 1996a e b), havendo correlações da presença deste agente causando mastite com as condições de higienização dos tetos na pré-ordenha, assim como a manutenção dos animais em ambiente barrentos.

As lesões histológicas são caracterizadas por infiltrados intersticiais de macrófagos, células plasmáticas e linfócitos, e as algas são vistas no lúmen alveolar e no interstício (CORBELLINI, 2001). Esta infecção pode ser descrita como uma mastite intersticial progressiva associada com atrofia alveolar. Devido sua habilidade de infectar e sobreviver nos macrófagos, e de invadir o tecido do úbere, o patógeno pode induzir a uma infecção crônica, com persistente eliminação ao meio ambiente (ROESLER e HENSEL, 2003a e 2003b).

Esta alga não responde ao tratamento com os antibióticos mais freqüentemente utilizados, e como os animais afetados se tornam portadores, torna-se necessária a eliminação dos mesmos, como o melhor método de controle da doença. Em animais de elevado nível genético recomenda-se a cauterização do quarto infectado. É fundamental o diagnóstico imediato, pois os meios de prevenção e controle devem ser implementados o mais rapidamente possível (COSTA et al., 1996 a e b). Melville et al. (2002), citam que o nitrato de prata, a clorexidina e o sulfato de cobre apresentam propriedades de lesar o microorganismo, podendo ser utilizados na profilaxia

(pré-dipping com clorexidina) e na cauterização dos quartos infectados (nitrato de prata).

A prototecose tem sido relatada também em humanos (gastroenterite, bursite, etc). Quando há contaminação do leite e derivados, há um risco potencial de transmissão desta zoonose. Deve-se assim considerar a mastite causada por *Prototheca* sp. como um problema de risco à saúde pública, principalmente por este microorganismo apresentar resistência à pasteurização (MELVILLE, 1999).

## RELATO DE CASO

As amostras de leite, oriundas de três vacas de duas propriedades na região do Planalto Sul Catarinense, chegaram ao laboratório de Doenças Infecto-Contagiosas do Centro Agro-Veterinário - UDESC, para cultura microbiológica e antibiograma. Tratavam-se de casos de mastite crônica, que vinham se demonstrando refratários ao tratamento por antibióticos por mais de três meses.

O material seguiu a rotina de cultura e identificação microbiológica do laboratório, sendo semeado em ágar sangue (24 horas), em ágar MacConkey (72 horas), e em ágar Sabouraud dextrose (48 horas), em estufa a 37°C e em aerobiose.

## RESULTADOS E DISCUSSÃO

Foi isolada *Prototheca* sp a partir de oito das amostras de leite de quartos individuais, provenientes de três vacas. Um animal apresentava os quatro quartos infectados, e os outros dois tinham dois quartos infectados. Todos os quartos relacionados apresentavam apenas a presença da *Prototheca* sp. como patógeno.

O material semeado em ágar sangue apresentou crescimento de colônias hialinas e globosas (Fig. 1). Em ágar MacConkey, foram observadas colônias de 1 a 2 mm de diâmetro, não fermentadoras de lactose. Em ágar Sabouraud dextrose, desenvolveram-se colônias de aspecto irregular, cor branca e dimensões entre 3 e 6 mm de diâmetro (Fig. 2).

À microscopia, a fresco, observou-se a presença de células esféricas, maiores que as bactérias (Fig 3). Na coloração de azul de algodão, observou-se células com oito ou mais endosporos característi-

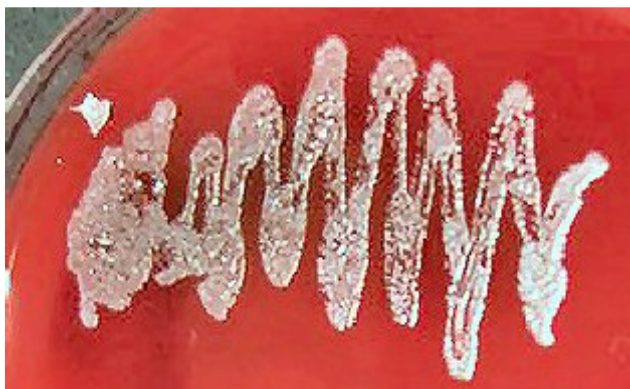

Figura 1 – Morfologia das colônias em ágar sangue.

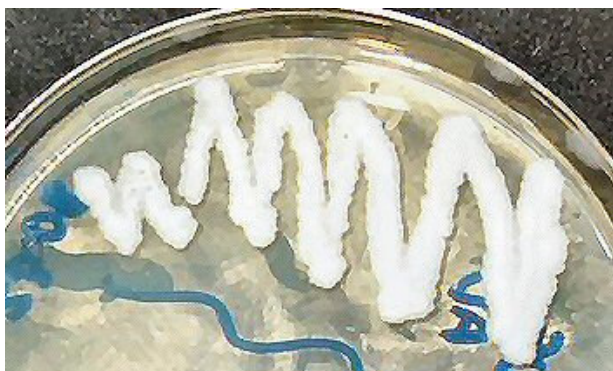

Figura 2 – Morfologia das colônias em ágar Sabouraud dextrose.

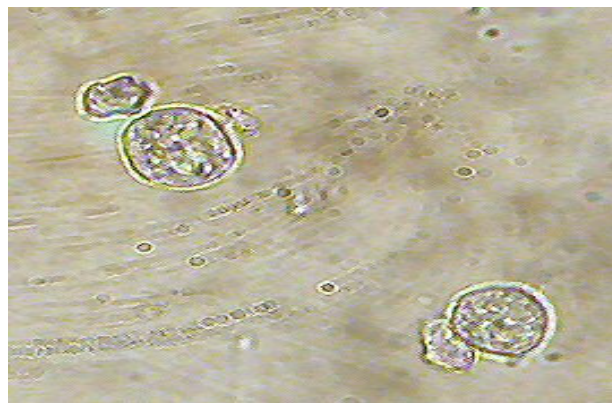


Figura 3 – Morfologia microscópica de *Prototheca* sp (a fresco).

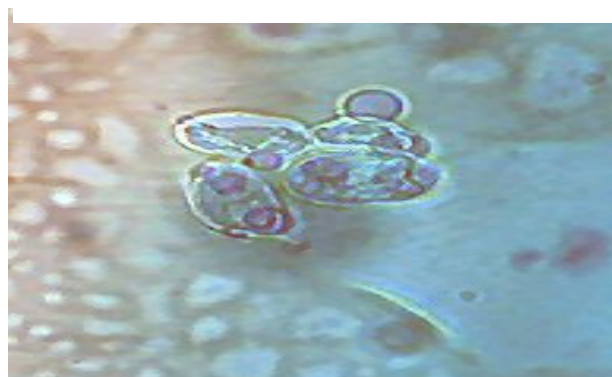

Figura 4 – Morfologia microscópica de *Prototheca* sp (coloração com azul de algodão).

cos envolvidos pela parede da célula-mãe (Fig. 4).

O presente relato refere-se aos primeiros casos de prototecose descritos em Santa Catarina.

## CONCLUSÕES

Microorganismos do gênero *Prototheca* sp. têm sido considerados como causa emergente de mastite sub-clínica em bovinos, e estes processos são muitas vezes subdiagnosticados. Deve-se ainda somar o seu potencial zoonótico e sua particular resistência à pasteurização. Torna-se assim importante a sensibilização dos clínicos para a possibilidade da sua existência e dos laboratórios de diagnóstico para a sua evidenciação.

## REFERÊNCIAS BIBLIOGRÁFICAS

BEXIGA, R.; CAVACO, L.; VILELA, C.L. Isola-

mento de *Prototheca zopfii* a partir de leite bovino. **RPCV**, v.98, n.545, p.33-37, 2003.

BRITO, M.A.V.P.; VEIGA, V.M.O. Mastite clínica causada por *Prototheca* spp. In: CONGRESSO INTERNACIONAL DE MEDICINA VETERINÁRIA EM LÍNGUA PORTUGUESA, 6., 1994, Salvador. **Anais...** Salvador: 1994. p.225.

CORBELLINI, L.G.; DRIEMEIER, D.; CRUZ, C.E.; DIAS, M.M.; FERREIRO, L. Bovine mastitis due to *Prototheca zopfii*: clinical, epidemiologic and pathological aspects in a Brazilian dairy herd. **Trop. Anim. Health Prod.**, v.33, n.6, p.463-470, 2001.

COSTA, E.O.; RIBEIRO, A.R.; MELVILLE, P.A.; PRADA, M.S.; CARCIOFI, A.C.; WATANA, E.T. Bovine mastitis due to algae of the genus *Prototheca*. **Mycopathologia.**, v.133, n.2, p.85-88, 1996a.

COSTA, E.O.; RIBEIRO, A.R.; WATANABE, E.T. et al. An increased incidence of mastitis caused by *Prototheca* sp and *Nocardia* sp. on a farm in São

- Paulo, Brazil. **Vet. Res. Commun.**, v.20, n.3, p.237-241, 1996b.
- FILIPPSEN, L.F.; MOREIRA, F.B.; SAKASHITA, A.T.; BITTENCOURT, D.R. Prevalência da mastite bovina causada por *Prototheca zopfii* em rebanhos leiteiros, na região norte do Paraná. **Ciência Rural**, v.29, p.87-89, 1999.
- GOMES, M.J.P.; DRIEMEIER, D.; FERREIRO, L. et al., Mastite bovina: isolamento de *Prototheca* spp. In: CONGRESSO BRASILEIRO DE MEDICINA VETERINÁRIA, 25, 1997, Gramado. **Anais...** Gramado: SOVERGS, 1997, p.151.
- GOMES, M.J.P.; DRIEMEIER, D.; FERREIRO, L. Ocorrência de casos de mastite por *Prototheca zopfii* em bovinos, no Rio Grande do Sul. **Revista Nappama**, v.2., n.4, p.4-8, 1999.
- JANOSI, S.; RATZ, F.; SZIGETI, G.; KULCSAR, M.; KERENYI, J.; LAUKO, T.; KATONA, F.; HUSZENICZA, G. Review of the microbiological, pathological, and clinical aspects of bovine mastitis caused by the alga *Prototheca zopfii*. **Vet. Q.**, v.23, p. 58-61, 2001.
- LANGONI, H. *Prototheca zopfii* e mastite bovina: clínica e terapêutica. In: CONGRESSO BRASILEIRO DE MEDICINA VETERINÁRIA, 22., 1992 Curitiba. **Anais...** Curitiba, 1992. p.125.
- MELVILLE, P.A.; WATANABE, E.T.; BENITES, N.R.; RIBEIRO, A.R.; SILVA, J.A.; GARIN JUNIOR, F.; COSTA, E.O. Evaluation of the susceptibility of *Prototheca zopfii* to milk pasteurization. **Mycopathologia**, v.146, n.2, p.79-82, 1999.
- MELVILLE, P.A.; BENITES, N.R.; SINHORINI, I.L.; COSTA, E.O. Susceptibility and features of the ultrastructure of *Prototheca zopfii* following exposure to cooper sulphate, silver nitrate and chlorexidine. **Mycopathologia**, v.156, n.1, p.1-7, 2002.
- MOTA, R.A.; SÁ, M.E.P.; OLIVEIRA, A.A.F. et al. Mastite bovina por *Prototheca zopfii* no estado de Pernambuco, Brasil. In: ENCONTRO DE PESQUISADORES EM MASTITE, 3, 1999, Botucatu. **Anais...** Botucatu: UNESP, 1999. p.162.
- PLANTA, C.; OLIVEIRA, S.J.; FALLANGNA, L.C.B. Mastite bovina causada por *Prototheca* sp. **Veterinária em Foco**, Canoas, v.1, n.2, p.43-47, 2004.
- PORE, R.S.; SHAHAN, T.A. *Prototheca zopfii*: natural, transient occurrence in pigs and rats. **Mycopathologia**, v.101, p.85-88, 1988.
- ROESLER, U.; HENZEL, A. Longitudinal analysis of *Prototheca zopfii*-specific immune responses: correlation with disease progression and carriage in dairy cows. **J. Clin. Microbiol.** v.41, p.1181-1186, 2003a.
- ROESLER, U.; HENZEL, A. Eradication of *Prototheca zopfii* infection in a dairy cattle herd. **Dtsch Tierarztl Wochenschr.** v.110, n.9, p.374-377, 2003b.
- VARGAS, A.C.; LAZZARI, A.; SANTURIO, J.M. et al. Isolation of *Prototheca zopfii* from a case of bovine mastitis in Brazil. **Mycopathologia**, v.142, n.3, p.135-137, 1998.